



Stadification d'une infection par la syphilis chez les adolescents et les adultes : résultats d'examen choisis selon le stade de la maladie*

Les manifestations cliniques de la syphilis sont habituellement présentées en fonction du stade de la maladie : primaire, secondaire, latente et tertiaire. Une neurosyphilis précoce et tardive peut également se manifester.

Système nerveux (neurosyphilis)

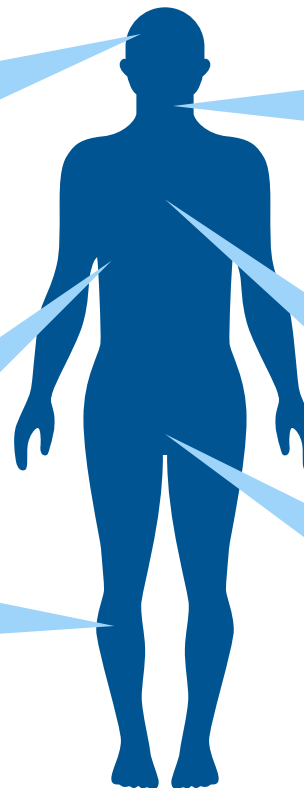
- Signes d'inflammation méningée [**précoce, tardive**]
- Paralyse des nerfs crâniens [**précoce, tardive**]
- Anomalies otiques ou ophtalmiques [**précoce, tardive**]
- Troubles de l'équilibre et de la coordination [**tardive**]
- Altération des réflexes [**tardive**]

Système lymphatique

- Adénopathie [**primaire, secondaire**]

Peau

- Éruptions cutanées (corps, mains, pieds) [**secondaire**]
- Gomme, granulome [**tertiaire**]



Tête et cou

- Chancre [**primaire**]
- Adénopathie cervicale [**primaire, secondaire**]
- Lésions des muqueuses orales [**secondaire**]
- Alopecie [**secondaire**]

Cardiovasculaire

- Souffle diastolique [**tertiaire**]

Anogénital

- Chancre [**primaire**]
- Adénopathie inguinale [**primaire, secondaire**]
- Condylomes plats [**secondaire**]

* Cette liste n'est pas exhaustive.

Stadification d'une infection par la syphilis chez les adolescents et les adultes: signes et symptômes**

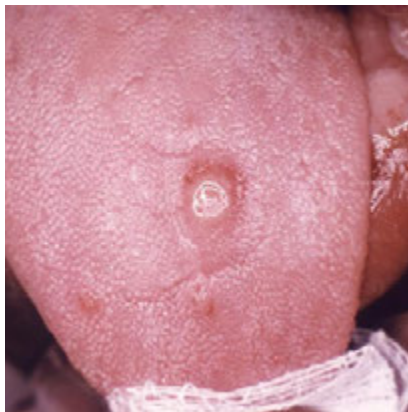Syphilis primaire

Manifestation:

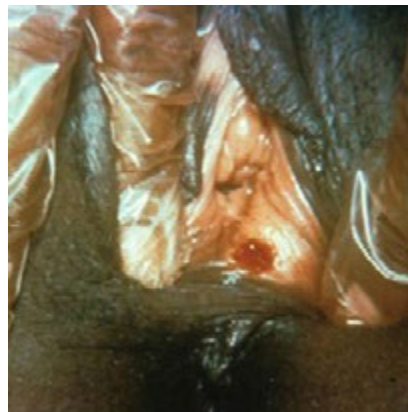Survient généralement 3 semaines après l'infection, mais peut se manifester dans un délai de 3 à 90 jours.

Signes et symptômes:

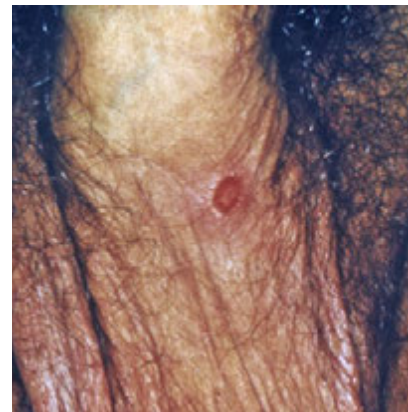Lésion indolore (chancre), adénopathie régionale.



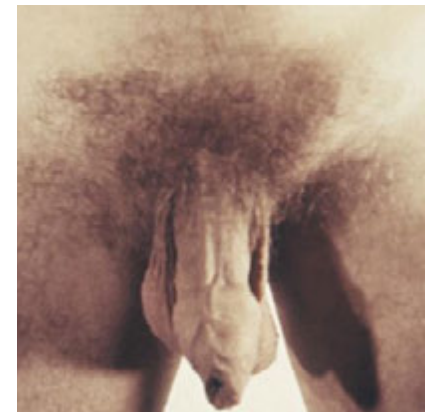
(1.1) Chancre oral¹



(1.2) Chancre vaginal²



(1.3) Chancre pénien³



(1.4) Adénopathie inguinale⁴

** Consultez le [Guide sur la syphilis à l'intention des professionnels de la santé](#) pour en savoir plus.

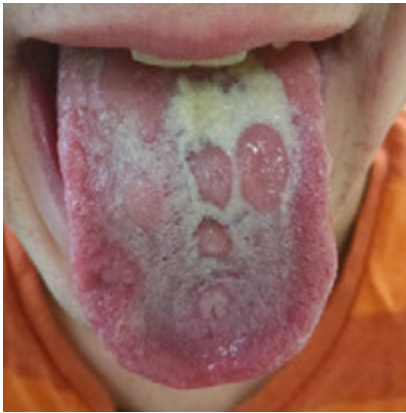Syphilis secondaire

Manifestation :

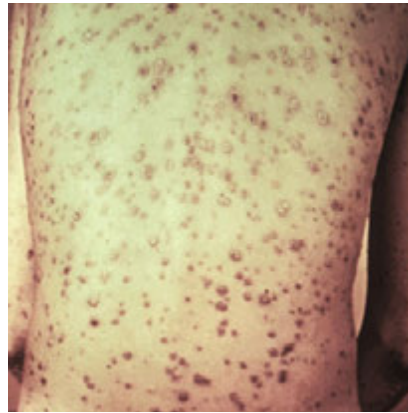
Survient généralement de 2 à 12 semaines après l'infection, mais peut se manifester jusqu'à 6 mois plus tard.

Signes et symptômes :

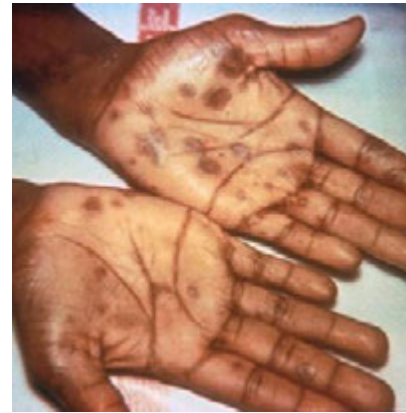Éruption cutanée, fièvre, malaise, lésions des muqueuses, condylomes plats, adénopathie, alopecie éparse ou diffuse.



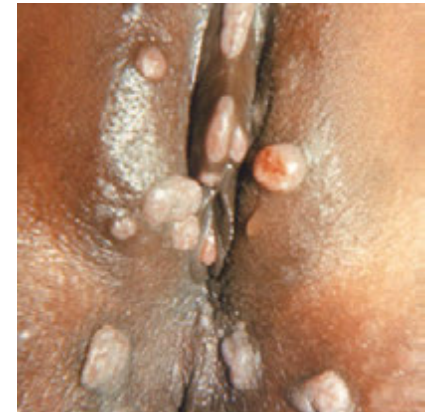(2.1) Lésions des muqueuses de la langue⁵



(2.2) Éruption cutanée sur le corps⁶



(2.3) Éruption palmaire⁷



(2.4) Condylomes plats sur le vagin⁸

Syphilis latente

Manifestation :

La **syphilis latente précoce** est une infection asymptomatique d'une durée inférieure à un an. Elle est considérée comme infectieuse en raison du risque de rechute (25 %) vers le stade secondaire.

La **syphilis latente de durée inconnue** est une infection asymptomatique dont la durée ne peut être confirmée (p. ex. : en l'absence de tests sérologiques au cours des 12 mois précédents).

La **syphilis latente tardive** est une infection asymptomatique d'une durée supérieure à un an.

Signes et symptômes :

Les infections par syphilis latente ne présentent jamais de signes ni de symptômes.

Neurosyphilis

Manifestation :

La **neurosyphilis précoce** se produit durant la première année de l'infection.

La **neurosyphilis tardive** survient plus d'un an après l'infection.

Il est important de noter que le VIH modifie le cours naturel de la syphilis et entraîne parfois une évolution plus rapide vers la neurosyphilis ainsi que des d'infection plus intenses et atypiques.

Signes et symptômes :

Neurosyphilis précoce: Méningite (p. ex. : céphalées, raideur de la nuque), uvéite/rétinite (p. ex. : vision trouble, rougeur oculaire, éclairs lumineux, corps flottants), signes et symptômes otiques (p. ex. : perte auditive, acouphène).

Neurosyphilis tardive: Parésie générale (p. ex. : changements de personnalité et cognitifs), tabes dorsalis (p. ex. : signe d'Argyll Robertson, ataxie, altérations sensorielles, réflexes anormaux).

Syphilis tertiaire

Manifestation :

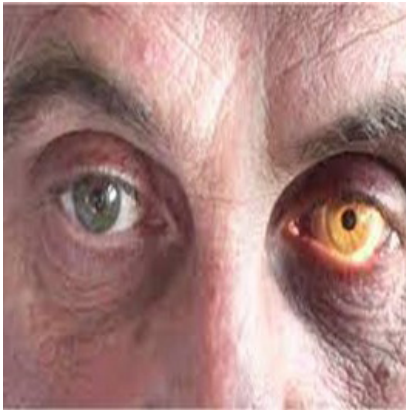La **neurosyphilis tardive**, la **syphilis cardiovasculaire** ou la **gomme syphilitique** peuvent se développer des années, voire des décennies, après l'infection.

Signes et symptômes :

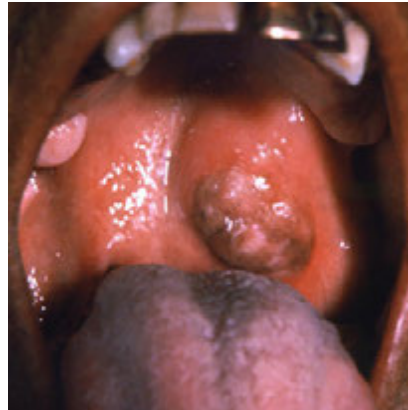Syphilis cardiovasculaire: Anévrisme aortique, régurgitation aortique, sténose ostiale des artères coronaires.

Gomme syphilitique: Lésions gommeuses causant la destruction des tissus; les manifestations cliniques dépendent de la zone atteinte.

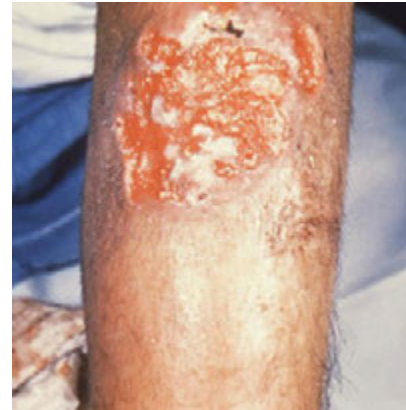Neurosyphilis tardive: Parésie générale (p. ex. : changements de personnalité et cognitifs), tabes dorsalis (p. ex. : signe d'Argyll Robertson, ataxie, altérations sensorielles, réflexes anormaux).



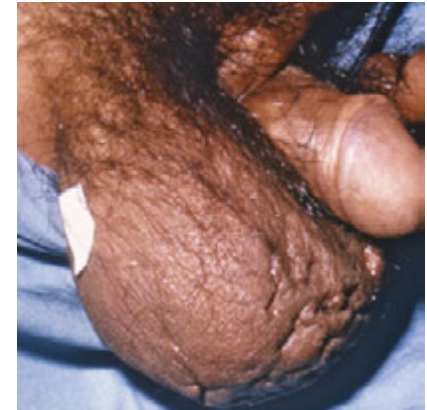(3.1) Signe d'Argyll Robertson, indicateur d'une neurosyphilis tardive⁹



(3.2) Lésion gommeuse intraorale sur le voile du palais¹⁰



(3.3) Ulcère cutané sur l'avant-bras¹¹



(3.4) Gomme syphilitique du testicule¹²

Syphilis congénitale : signes et symptômes***

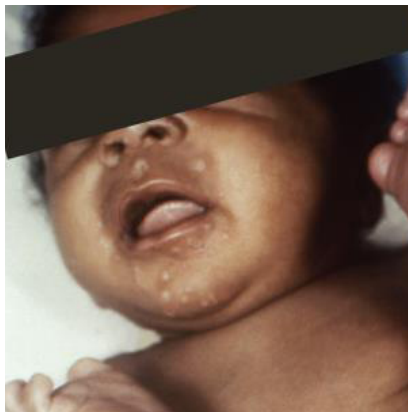Syphilis congénitale précoce

Manifestation :

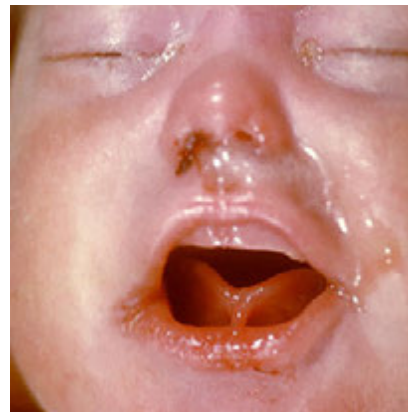Les symptômes se manifestent habituellement avant la deuxième année de vie.

Signes et symptômes :

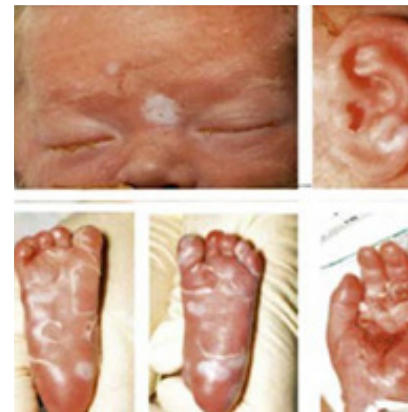Plus de la moitié des nouveau-nés infectés par la syphilis congénitale ne présentent aucun symptôme à la naissance¹³. Les manifestations cliniques peuvent comprendre des lésions muco-cutanées (p. ex. : éruptions maculo-papuleuses, desquamation), l'hépatosplénomégalie, l'anémie et une infection généralisée fulminante.



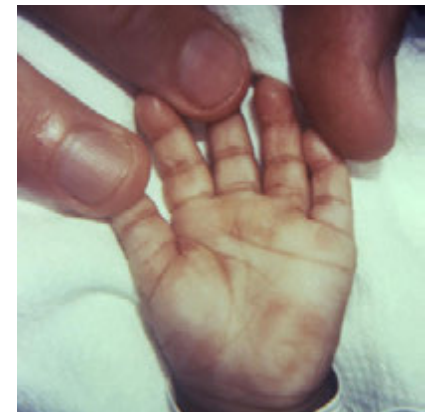(4.1) Éruption papuleuse sur le menton et les lèvres, et taches pigmentées foncées sur les pieds¹⁴



(4.2) Rhinite (reniflements)¹⁵



(4.3) Lésions cutanées desquamantes et maculopapuleuses typiques¹⁶



(4.4) Éruption palmaire cuivrée¹⁷

*** Consultez le [Guide sur la syphilis à l'intention des professionnels de la santé](#) et le [Document de principe de la Société canadienne de pédiatrie](#) pour en savoir plus.

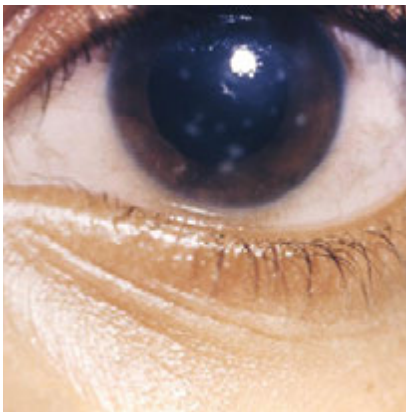
Syphilis congénitale tardive

Manifestation :

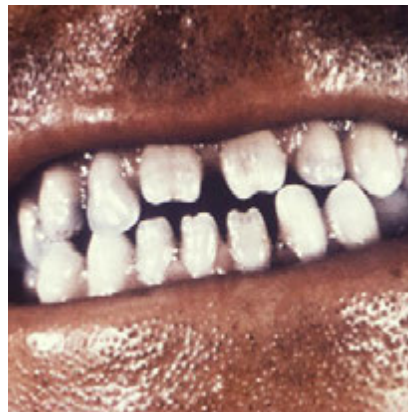Les manifestations cliniques sont habituellement observées 2 ans après la naissance.

Signes et symptômes :

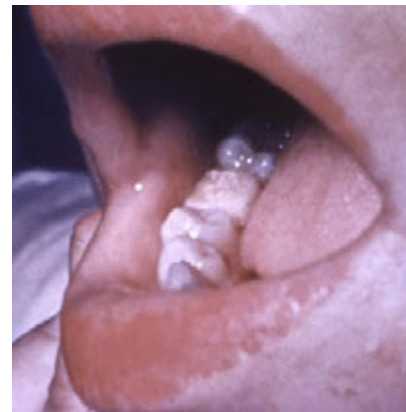Atteinte musculo-squelettique (p. ex. : ostéopériostite, ensellure nasale), kératite interstitielle, surdité du huitième nerf crânien (surdité neurosensorielle), anomalies dentaires (p. ex. : dent de Hutchinson, dent de Moser).



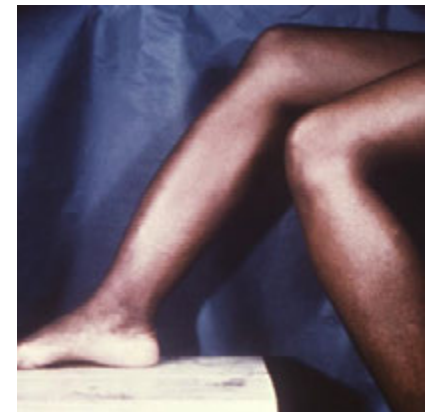(5.1) Kératite interstitielle¹⁸



(5.2) Dent de Hutchinson¹⁹



(5.3) Dent de Moser
(cuspides d'émail arrondies
sur la première molaire
inférieure)²⁰



(5.4) Ostéopériostite
du tibia menant au tibia
en fourreau de sabre
caractéristique²¹

Références

1. CDC. Sumpter R. E. Lésion circulaire diagnostiquée comme un chancre syphilitique primaire [en ligne]. 1967 [cité le 3 janvier 2024]. Accessible au : <https://phil.cdc.gov/Details.aspx?pid=12623>
2. CDC. Images de syphilis [en ligne]. 2016 [cité le 3 janvier 2024]. Accessible au : <https://www.cdc.gov/std/syphilis/images.htm>
3. CDC. Fiumara N. J. Chancre pénien diagnostiqué comme une infection syphilitique primaire [en ligne]. 1976 [cité le 3 janvier 2024]. Accessible au : <https://phil.cdc.gov/Details.aspx?pid=6760>
4. CDC. Lindsley S. Lymphadénopathie inguinale, causée par la syphilis primaire [en ligne]. 1977 [cité le 3 janvier 2024]. Accessible au : <https://phil.cdc.gov/Details.aspx?pid=3477>
5. CDC. Images de syphilis [en ligne]. 2016 [cité le 3 janvier 2024]. Accessible au : <https://www.cdc.gov/std/syphilis/images.htm>
6. CDC. Hart G. Éruption papulo-squameuse, cas avéré de syphilis secondaire [en ligne]. n.d. [cité le 3 janvier 2024]. Accessible au : <https://phil.cdc.gov/Details.aspx?pid=17838>
7. CDC. Lésions de syphilis secondaire sous forme d'éruption papulo-squameuse sur la surface palmaire des deux mains [en ligne]. 1970 [cité le 3 janvier 2024]. Accessible au : <https://phil.cdc.gov/Details.aspx?pid=16749>
8. CDC. Ayers J. Lésions sous forme de condylomes plats sur les lèvres et la région périanale [en ligne]. 1968 [cité le 3 janvier 2024]. Accessible au : <https://phil.cdc.gov/Details.aspx?pid=17052>
9. Tiré de *The New England Journal of Medicine*, Osman C. et Clark T. W.; *Tabes Dorsalis and Argyll Robertson Pupils*, 375;20, e40. © (2016) Massachusetts Medical Society. Réimprimé avec la permission de la Massachusetts Medical Society. Accessible au : <https://www.nejm.org/doi/full/10.1056/NEJMicm1507564>
10. CDC. Lésion gommeuse intraorale sur le voile du palais causée par la syphilis tertiaire [en ligne]. n.d. [cité le 3 janvier 2024]. Accessible au : <https://phil.cdc.gov/Details.aspx?pid=16762>
11. CDC. Lésion cutanée sur l'avant-bras gauche diagnostiquée comme une syphilis tertiaire [en ligne]. n.d. [cité le 3 janvier 2024]. Accessible au : <https://phil.cdc.gov/Details.aspx?pid=17837>
12. CDC. Lindsley S. Gomme syphilitique sur le testicule [en ligne]. 1976 [cité le 3 janvier 2024]. Accessible au : <https://phil.cdc.gov/Details.aspx?pid=6754>
13. Keuning MW., Kamp G. A., Schonenberg-Meinema D., Dorigo-Zetsma J. W., van Zuidan J. M., Pajkrt D. *Congenital syphilis, the great imitator - case report and review*. *Lancet Infect Dis*. Jul. 2020;20(7), e173-e179.
14. CDC. Lindsley S. Enfant née avec une syphilis congénitale, présentant une éruption papuleuse sur le menton et les lèvres, et des taches pigmentées foncées sur les pieds [en ligne]. 1973 [cité le 3 janvier 2024]. Accessible au : <https://phil.cdc.gov/Details.aspx?pid=16743>
15. CDC. Cole N. Morphologie pathologique indicatrice d'une syphilis congénitale [en ligne]. 1963 [cité le 3 janvier 2024]. Accessible au : <https://phil.cdc.gov/Details.aspx?pid=2246>
16. CDC. Ballard R. Syphilis congénitale [en ligne]. 2021 [cité le 3 janvier 2024]. Accessible au : <https://www.cdc.gov/ncbddd/birthdefects/surveillancemanual/quick-reference-handbook/congenital-syphilis.html>
17. CDC. Éruption palmaire cuivrée, caractéristique de la syphilis congénitale. 1970 [cité le 3 janvier 2024]. Accessible au : <https://phil.cdc.gov/Details.aspx?pid=16746>
18. CDC. Lindsley S. Kératite interstitielle, résultat d'une syphilis tardive [en ligne]. 1973 [cité le 3 janvier 2024]. Accessible au : <https://phil.cdc.gov/Details.aspx?pid=4149>
19. CDC. Sumpter R. Dent de Hutchinson, développée en raison d'une syphilis congénitale [en ligne]. 1967 [cité le 3 janvier 2024]. Accessible au : <https://phil.cdc.gov/Details.aspx?pid=12599>
20. CDC. Sumpter R. Dent de Moser, développée en raison d'une syphilis congénitale [en ligne]. 1967 [cité le 3 janvier 2024]. Accessible au : <https://phil.cdc.gov/Details.aspx?pid=2386>
21. CDC. Sumpter R. Tibia en fourreau de sabre, causé par une syphilis congénitale [en ligne]. 1967 [cité le 3 janvier 2024]. Accessible au : <https://phil.cdc.gov/Details.aspx?pid=2387>

© Sa Majesté le Roi du chef du Canada, représenté par le ministre de santé, 2024 Pub:230870 | No de cat. H14-587/2024F-PDF // H14-587/2024F (Impression) | ISBN: 978-0-660-70627-6 (PDF) // 978-0-660-70628-3 (Impression)

